

Utilização do exame ecográfico para deteção de lesões granulomatosas de tuberculose caprina

Quintas, H^{1,4*}; Botelho, A.²; Valentim, R.^{1,4}; Raimundo, M.¹; Mendonça, Á.⁴; Pires, I.³.

¹ Instituto Politécnico de Bragança – Escola Superior Agrária, 5300-253 Bragança, Portugal; ² LNIIV- Laboratório Nacional de Investigação Agrária e Veterinária- Lisboa, Portugal; ³ Departamento das Ciências Veterinárias, CECAV, Universidade de Trás-os-Montes e Alto Douro, Vila Real, Portugal; ⁴ - Centro De Investigação de Montanha (CIMO) - Instituto Politécnico de Bragança, Portugal

*Autor Correspondente: helder5tas@ipb.pt.



INTRODUÇÃO

A ecografia não é um método de diagnóstico habitual em patologia respiratória em caprinos. No entanto, poderá constituir uma ferramenta simples e útil para detetar doenças respiratórias e mais rapidamente se instituírem medidas terapêuticas e profiláticas adequadas. Nos pequenos ruminantes o exame ecográfico ao tórax é útil no diagnóstico de hidro ou piotórax, abscessos pulmonares com extensão à pleura e consolidação pulmonar associada a pneumonias víricas ou bacterianas.

MATERIAL E MÉTODOS

Foi feito o exame clínico de uma cabra adulta com um quadro de tosse crónica e emaciação progressiva. O animal foi sujeito a exame ecográfico com um equipamento Aloka® Echo – Camara SSD- 500 e uma sonda de 5 MHz. Após aplicação de gel, o exame foi feito em estação com um transdutor linear. O tórax foi examinado nos planos longitudinal e transversal a partir do 6º ou 7º espaço intercostal. O membro posterior foi abduzido e a pele puxada cranealmente para permitir o acesso à região ventral do tórax. O exame entre o 9º e o 10º espaço intercostal permitiu avaliar o campo pulmonar dorsal e parênquima hepático (Figura 1).

Devido à suspeita de tuberculose, procedeu-se à eutásia do animal com pentobarbital sódico a 20% (Eutasil®) e posterior necropsia. Foram recolhidas amostras para exame microbiológico (congeladas a -20°C) e histológico (fixadas em formol a 10%).

Para o exame microbiológico, amostras de pulmão e fígado foram enviadas para o LNIV - Lisboa, onde foram processadas de acordo com as recomendações da OIE (2008). A identificação das espécies de micobactérias isoladas foi baseada em PCR-REA. No exame histológico efetuou-se a coloração de rotina (HE) e a técnica de Ziehl Neelsen (ZN)

RESULTADOS

Ao exame ecográfico visualizaram-se pequenas estruturas hiperecogénicas com aproximadamente 1 mm de diâmetro difusas por todo o parênquima pulmonar e hepático que corresponderam à necropsia a estruturas granulomatosas miliares (~1mm) (Figura 2). O exame histológico revelou a presença de uma pneumonia granulomatosa, tendo-se visualizado bacilos álcool-ácido resistentes (Figura 3). Foi isolado *Mycobacterium caprae*, spoligotipo SB0157.

CONCLUSÕES

Neste trabalho, os autores utilizam, pela primeira vez, a ecografia no diagnóstico ante morte de tuberculose num caprino, associada aos métodos convencionais de diagnóstico pós morte. Os resultados demonstram a utilidade do exame ecográfico como primeiro método de diagnóstico de lesões pulmonares granulomatosas, compatíveis com tuberculose. Por outro lado, sendo um método rápido, poderá conduzir a medidas sanitárias precoces, o que poderá ser decisivo na luta contra a tuberculose caprina.



Figura 1 – Área de exploração ecográfica do tórax nos caprinos e equipamento utilizado.

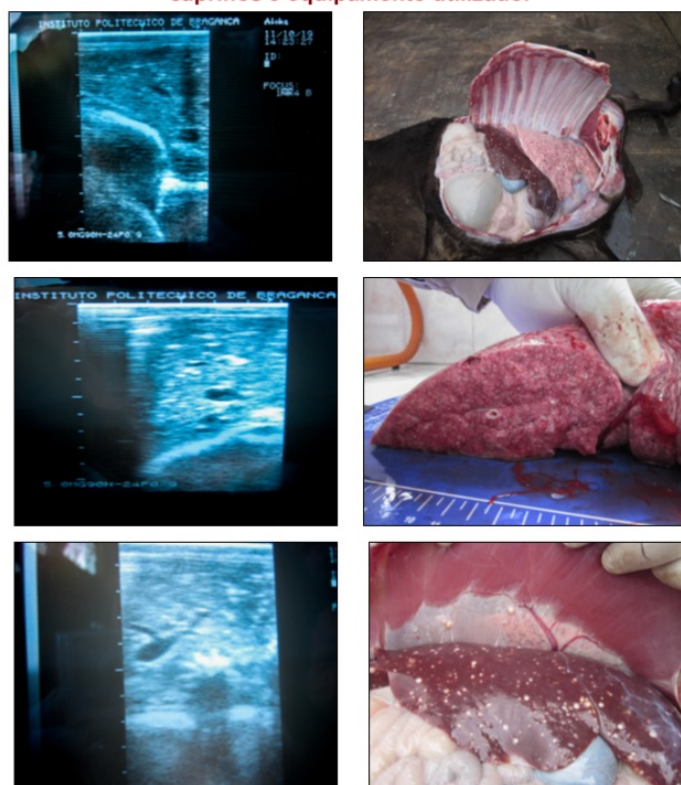


Figura 2 – Imagens ecográficas (notar os focos hiperecogénicos) e corte à necropsia das regiões correspondentes.

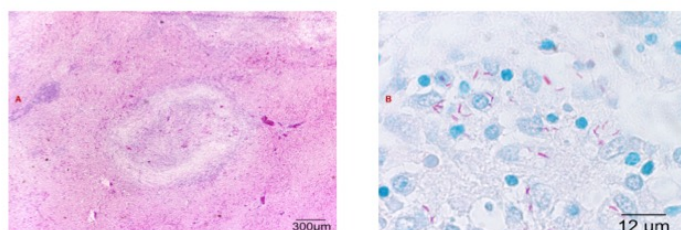


Figura 3 – Hepatite granulomatosa (HE) e bacilos álcool-ácido resistentes (ZN).

REFERENCIAS BIBLIOGRÁFICAS

- Scott, P.R. and Gessert, M. E. (1998). Ultrasonographic examination of the ovine thorax. *Vet. J.*, 155:305-310.
- Scott, P. (2009) Thoracic ultrasonography as an adjunct to clinical examination on farm. *In Practice* 31, 446-45
- Smith M., Sherman D. (2009). Tuberculosis. *Goat Medicine 2ª edition*. Wiley-Blackwell. 357-358.